



ДИФФЕРЕНЦИАЛЬНАЯ ДИАГНОСТИКА МУКОПОЛИСАХАРИДОЗА I ТИПА И РЕВМАТИЧЕСКИХ ЗАБОЛЕВАНИЙ У ДЕТЕЙ

Москва, 2023

Ассоциация детских ревматологов

**ДИФФЕРЕНЦИАЛЬНАЯ
ДИАГНОСТИКА
МУКОПОЛИСАХАРИДОЗА I ТИПА
И РЕВМАТИЧЕСКИХ ЗАБОЛЕВАНИЙ
У ДЕТЕЙ**

Авторский коллектив:
проф. Подчерняева Н.С., проф. Жолобова Е.С.,
к.м.н. Сурков А.Г.

Москва, 2023

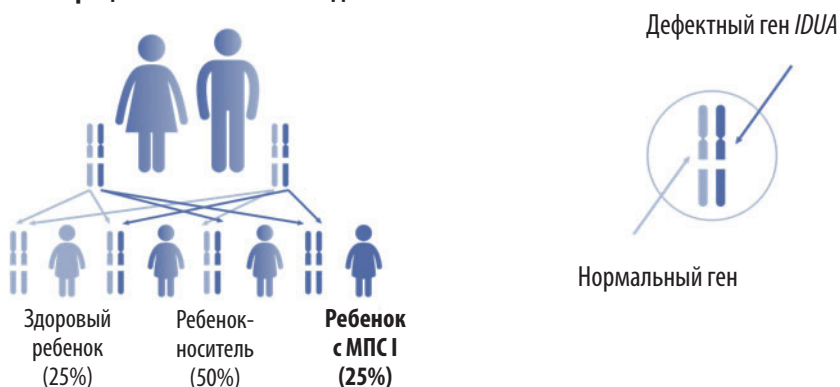
Мукополисахаридоз I типа (МПС I) — наследственная лизосомная болезнь накопления, обусловленная дефицитом фермента альфа-L-идуронидазы и протекающая с различными клиническими проявлениями: задержкой роста, умственной отсталостью, поражением нервной системы, сердечно-легочными нарушениями, гепатоспленомегалией, множественными дизостозами, помутнением роговицы. Вышеперечисленные признаки приводят к инвалидизации, а при тяжелом течении болезни — к летальному исходу [1].

Согласно МКБ10, заболевание относится к классу IV, болезням эндокринной системы, расстройству питания и нарушению обмена веществ, E76.0 — Мукополисахаридоз I типа.

ЭПИДЕМИОЛОГИЯ

Мукополисахаридозы являются редкими заболеваниями. Совокупная распространенность мукополисахаридозов (7 типов) составляет 1:23,000 [2], а распространенность МПС I типа — 1:100,000 [3]. Наибольшая заболеваемость МПС I наблюдается в популяции ирландских «путешественников» (1 на 371 новорожденных), в которой частота носительства составляет ~ 1:10 [3–5]. Мировая распространенность по приблизительным оценкам составляет 1 случай на 100,000 новорожденных [3–5].

Аутосомно-рецессивный тип наследования МПС



Чтобы заболевание проявилось, оба родителя должны быть носителями дефектного гена

Рисунок 1. Наследование МПС [3–5].

ЭТИОЛОГИЯ И ПАТОГЕНЕЗ

МПС I — это генетическое заболевание с аутосомно-рецессивным типом наследования (рис. 1). Причиной возникновения МПС I типа является мутация в гене *IDUA*, кодирующем лизосомный фермент альфа-L-идуронидазу. Ген *IDUA* локализован в хромосомной области 4p16.3.

Из-за снижения активности фермента происходит накопление гликозаминогликанов (ГАГ) — гепарансульфата и дерматансульфата, что приводит к формированию различных фенотипов болезни.

ГАГ являются важным структурным компонентом внеклеточного матрикса соединительной ткани и синовиальной жидкости, а также компонентом клеточных мембран. ГАГ вовлечены в процессы деления, дифференцировки и «коммуникации» клеток [5].

Первичные эффекты накопления ГАГ обуславливают увеличение размеров некоторых органов, например печени и селезенки. ГАГ могут депонироваться в мягких тканях, например, дыхательных путей. Вторичные эффекты накопления ГАГ определяют нарушение клеточного взаимодействия, вызывая развитие воспаления и фиброза [6, 7].

КЛАССИФИКАЦИЯ МПС I ТИПА

В зависимости от тяжести клинических проявлений выделяют 3 формы (субтипа) МПС I. Наиболее тяжелым является синдром Гурлер, промежуточное положение занимает синдром Гурлер-Шейе, а наименее тяжелым является синдром Шейе (табл. 1).

Таблица 1. Классификация МПС I типа

МПС	Подтип	Синдром	Ген	Ферментный дефект	Лocus	OMIM
I	МПС IH	Гурлер	<i>IDUA</i>	Дефицит альфа-L-идуронидазы	4p16.3	607014
	МПС IH/S	Гурлер-Шейе				607015
	МПС IS	Шейе				607016

Приблизительно 50–80% пациентов имеют тяжелую форму заболевания. МПС IH/S (синдром Гурлер-Шейе) встречается с популяционной частотой 1 : 100 000 — 1 : 500 000 новорожденных, а МПС IS (синдром Шейе) — 1 : 500 000 новорожденных [8,9].

Вид ребенка с синдромом Гурлер настолько своеобразен, что заставляет обратиться за консультацией генетика обычно уже в течение

первого года жизни. Клинические проявления МПС IH/S (промежуточная форма, синдром Гурлер-Шейе) и МПС IS (легкая форма, синдром Шейе) формируются позднее и очевидными становятся обычно к периоду полового созревания (рис. 2), что определяет трудности ранней диагностики.

	Гурлер	Гурлер-Шейе	Шейе
	Тяжелая форма	Мягкие (стертые) формы	
Средний возраст выявления	<1 года (0,2–7,0 лет)	4 года (0,2–36 лет)	9 лет (2–54 лет)
Контрактуры суставов	В 71% случаев	В 57% случаев	В 69% случаев
Ожидаемая продолжительность жизни	Средняя: 7,3 лет (0,8–12,5 лет)	Около 20 лет	Взрослый возраст

Рисунок 2. Формы МПС I типа [6].

КЛИНИЧЕСКИЕ ПРОЯВЛЕНИЯ МПС I ТИПА

Клинические проявления МПС I типа многообразны, у пациентов выявляются изменения со стороны органов различных систем организма (табл. 2).

Таблица 2. Клинические проявления МПС IH/S (синдром Гурлер-Шейе) и МПС IS (синдром Шейе) [10].

Признак	Синдром Гурлер-Шейе	Синдром Шейе
Внешний вид	Скафоцефалия, макроцефалия, западающая переносица. Пухлые губы, микрогнатия. Умеренный гипертрихоз. Утолщение кожных покровов.	Гиперстенического телосложения с сильно развитой мускулатурой. Черты лица грубые, характерен широкий рот с пухлыми губами, макроглоссия и гиперплазия десен, нижняя prognatia. Короткая шея. Возможно повышенное оволосение.

Признак	Синдром Гурлер-Шейе	Синдром Шейе
Рост	На первом году жизни рост в пределах нормы, затем темпы роста снижаются, обуславливая низкорослость. Телосложение диспропорциональное.	Небольшая задержка роста.
Костная система	Множественный дизостоз. Скафоцефалия, макроцефалия. Бочкообразная грудная клетка, кифосколиоз, гиперлордоз. Вальгусные деформации голеней. Дисплазия шейки бедра.	Множественный дизостоз: дисплазия лицевого черепа; плоская переносица, широко расставленные глаза, гипоплазированная нижняя челюсть, короткая шея.
Суставы	Ограничение движения в суставах, сгибательные контрактуры и тугоподвижность конечностей.	Ограничение движений в суставах верхних конечностей, тугоподвижность, прогрессирующие контрактуры суставов кистей. С возрастом присоединяется болезненность в суставах рук и стоп, с формированием «когтистой лапы» и поллой стопы, вальгусная деформация коленных суставов.
Орган зрения	Помутнение роговицы. Снижение остроты зрения. Развитие атрофии зрительного нерва. Глаукома. Ретинопатия.	Раннее неравномерное помутнение роговицы. Глаукома (обычно после 30 лет). Пигментная дистрофия сетчатки. Редко — отек диска зрительного нерва.
ЦНС	Задержка темпов психоречевого развития, позже — глубокая деменция. Краниовертебральный стеноз и миелопатия вследствие гипоплазии зубовидного отростка С2 позвонка, атлантоаксиальной нестабильности.	Психомоторное развитие замедленное. Краниовертебральный стеноз.

Признак	Синдром Гурлер-Шейе	Синдром Шейе
	<p>Отложения ГАГ в твердой мозговой оболочке и задней продольной связке, что в дальнейшем приводит к компрессионной миелопатии с развитием бульбарных нарушений, центральной дыхательной недостаточности.</p> <p>Симптомы могут включать нарушение походки, мышечную слабость, неуклюжесть при сохранных моторных навыках и дисфункцию мочевого пузыря.</p> <p>Сообщающаяся гидроцефалия.</p>	
Органы дыхания	<p>Частые респираторные заболевания (риниты, отиты).</p> <p>Гипертрофия небных миндалин.</p> <p>Возможно развитие обструкции дыхательных путей, стеноза гортани, синдром обструктивного апноэ сна.</p>	<p>Частые риниты, отиты.</p> <p>Возможно развитие обструктивных заболеваний дыхательных путей.</p> <p>Синдром обструктивного апноэ сна.</p>
Сердечно-сосудистая система	<p>Характерны недостаточность и/или стеноз клапанов сердца (митрального, аортального, трикуспидального и клапана легочной артерии).</p> <p>Возможны нарушения ритма и проводимости.</p> <p>Редко кардиомиопатия.</p> <p>Возможно артериальная гипертензия.</p>	<p>Характерны недостаточность и/или стеноз клапанов сердца (митрального, аортального, трикуспидального и клапана легочной артерии).</p>
Желудочно-кишечная система	<p>Гепатомегалия, спленомегалия.</p>	<p>Нечасто гепатоспленомегалия.</p> <p>В раннем возрасте возможна диарея.</p>
Грыжи	<p>Пахово-мошоночные и пупочные грыжи.</p>	<p>Пахово-мошоночные и пупочные грыжи.</p>

Частота проявлений МПС I типа существенно различается у пациентов с различными формами заболевания, при этом суставной синдром является одним из ключевых проявлений мягких форм МПС I типа.

Частота и возраст появления различных клинических проявлений у больных с различными формами МПС I типа существенно варьируют. Ниже приведены обобщенные международные данные, которые свидетельствуют о том, что «мягкие» формы ассоциированы с наиболее высокой частотой поражения суставов (табл. 3).

Таблица 3. Распространенность и возраст появления основных симптомов у пациентов с МПС I типа по данным международного Регистра МПС I типа [11].

Симптомы	Синдромы		
	Гурлер	Гурлер-Шейе	Шейе
	Число пациентов (%) / Медиана (лет)		
Кифоз/гибус	70/1,0	34/4,6	21/7,9
Тугоподвижность суставов, контрактуры	38/1,6	57/4,2	69/7,6
Грыжи пупочная и паховые, рецидивирующие	59/0,8	60/3,2	54/4,6
Гепатомегалия	70/1,1	67/4,4	48/9,4
Спленомегалия	51/1,2	47/4,6	28/11,0
Поражение клапанов сердца	49/1,3	59/5,7	68/11,7
Когнитивные нарушения	46/1,2	31/3,8	9/9,2
Помутнение роговицы	71/1,1	68/4,4	70/10,5
Карпальный туннельный синдром	8/2,3	28/7,4	51/12,5
Апноэ во сне, нарушение сна, храп	52/1,2	49/4,0	27/8,7

Возраст появления различных проявлений МПС I типа у пациентов с «мягкими» формами следует учитывать при анализе истории болезни пациента. Некоторые симптомы, имеющие клинко-диагностическое значение, могут отсутствовать в относительно раннем возрасте и появиться в последующем по мере взросления ребенка (рис. 4).

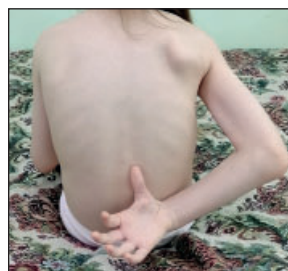
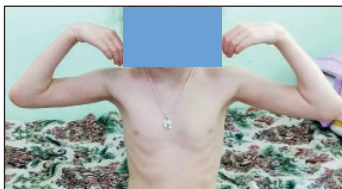
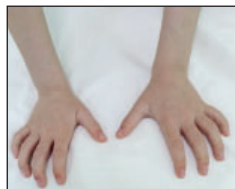

Рисунок 3. Контрактуры в суставах верхних конечностей у девочки с МПС I типа.
Фото из личного архива Т.В. Зубаревой.

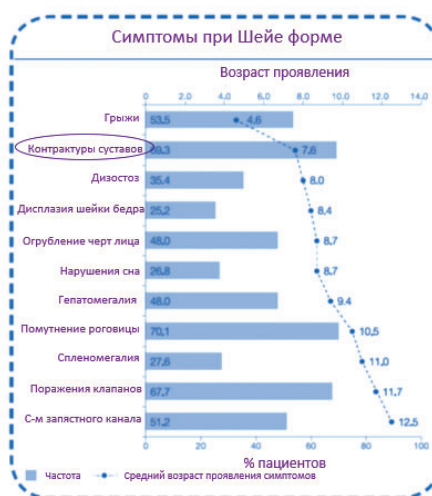
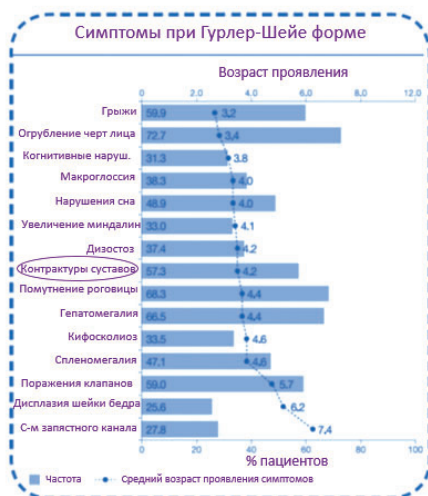
Рисунок 4. Частота и возраст появления симптомов у пациентов с «мягкими» формами МПС I типа.

ДИАГНОСТИКА МПС I

Диагноз МПС тип I устанавливается на основании совокупности:

- анамнестических данных (сходные симптомы у родных братьев и сестер пробанда, близкородственный брак);
- клинических данных (совокупность неспецифических симптомов или идиопатическое проявление какого-либо симптома) (табл. 4);
- результатов лабораторного исследования:

- определение активности фермента альфа-L-идуронидазы (характерно снижение),
- количественный и качественный анализ ГАГ мочи (характерно повышение ГАГ в моче и изменение спектра),
- молекулярно-генетические исследования гена *IDUA*.

Таблица 4. Характерные клинические проявления МПС I типа.

Название признака
Поражение суставов без признаков воспаления
Множественный дизостоз
Задержка роста
Помутнение роговицы
Пупочная или паховая грыжа
Повышение в моче уровня ГАГ или патологический гликозаминогликановый профиль
Огрубление черт лица
Карпальный тоннельный синдром
Патология клапанов сердца

Трудности диагностики МПС I типа определяются редкостью заболевания, низкой осведомленностью врачей об этой патологии, неспецифичностью проявлений у больных с «мягкими» формами.

С учетом ведущих жалоб больные с «мягкими» формами МПС I типа могут обратиться к врачам разных специальностей.

Показаниями для обследования на наличие МПС I типа часто являются патологические изменения скелета и суставной синдром (рис. 5).

При наличии жалоб на поражение суставов пациентов направляют не только к ортопедам, но и к *ревматологам* для исключения ревматических заболеваний.

Детским неврологам рекомендовано направить пациента на консультацию к врачу-генетику и/или на лабораторную диагностику МПС при наличии: нарушений динамики психоречевого развития; замедлении, остановке, утере ранее приобретённых навыков; регресса интеллектуального развития; гидроцефалии и изменений формы черепа, особенно сопровождающихся нарушением зрения; нарушений поведения [12].



Угрожающие жизни

- Цервикальный стеноз
- Инфантильный сколиоз

Ведущие к потере возможности передвижения

- Множественные прогрессирующие контрактуры
- Стеноз груднопоясничного отдела позвоночника

Нарушающие качество передвижения

- Подвывихи и вывихи суставов
- Основные деформации конечностей
- Туннельный синдром

Рисунок 5. «Светофор» ортопедических проявлений при МПС [12].

Детским кардиологам рекомендовано направить пациента на консультацию к врачу-генетику и/или на лабораторную диагностику МПС при наличии следующих показаний: недостаточность и/или стеноз митрального клапана; недостаточность и/или стеноз аортального клапана; недостаточность митрального и аортального клапанов сердца (а также трикуспидального и легочного клапанов); кардиомиопатия у детей неизвестной этиологии [12].

Врачам-оториноларингологам рекомендовано направить пациента на медико-генетическую консультацию к врачу-генетику и/или лабораторную диагностику МПС в следующих случаях: сочетание частых заболеваний глотки и аденономии или аденотонзиллотомии в анамнезе; кратковременный положительный эффект или его отсутствие после хирургического вмешательства на ЛОР-органах; отсутствие эффекта от консервативного лечения экссудативного отита; сочетание рецидивирующих ЛОР-заболеваний с другими соматическими заболеваниями; сочетание частых ЛОР-заболеваний с прогрессирующей задержкой психоречевого развития [12].

Врачам-офтальмологам рекомендовано направить пациента на медико-генетическую консультацию к врачу-генетику и/или лабораторную диагностику МПС при выявлении ряда патологических симптомов (табл. 5).

Таблица 5. Офтальмологические показания для исключения МПС [12].

КЛИНИЧЕСКОЕ ОБСЛЕДОВАНИЕ			
Метод диагностики	Структура	Признак	Степень важности признака
Биомикроскопия	Роговица	Помутнение роговицы (1–4 балла)	+++
	Передняя камера	Нарушение прозрачности влаги	++
	Склера	Первичное уплотнение	+
Гониоскопия	Угол передней камеры	Отложения ГАГ в трабекулярной сети	++
Офтальмоскопия	Диск зрительного нерва	Отек	+++
		Атрофия	+++
	Сетчатка	Отложение ГАГ в пигментном эпителии и/или фоторецепторах, и/или хороидеи	++
ИНСТРУМЕНТАЛЬНОЕ ОБСЛЕДОВАНИЕ			
Методика	Изменения		Степень важности изменений
Пахиметрия	Утолщение толщины роговицы		+++
Офтальмотонометрия	Повышение показателей внутриглазного давления (с учетом толщины роговицы)		+++
Периметрия	Изменение полей зрения в соответствии с пораженной структурой		++
Электрофизиологическое исследование (ЗВП, ЭРГ)	Изменения в соответствии с поражением		++

ДИФФЕРЕНЦИАЛЬНАЯ ДИАГНОСТИКА МПС I ТИПА

МПС I типа следует дифференцировать с широким кругом различных заболеваний: мукополисахаридозами других типов, альфа-маннозидозом, поздними формами ганглиозидозов, муколипидозом, эпифизарными дисплазиями, ревматическими заболеваниями, мышечными дистрофиями, несовершенным остеогенезом, полинейропатией, остеохондропатиями и др.

С учетом того, что прогрессирующая тугоподвижность суставов является наиболее частой жалобой больных «мягкими» формами МПС I типа, в первую очередь следует проводить дифференциальный диагноз с ревматическими заболеваниями (ювенильным идиопатическим артритом, системными заболеваниями соединительной ткани и др.).

Дифференциальный диагноз с ювенильным идиопатическим артритом

Ювенильный идиопатический артрит (ЮИА) — артрит неустановленной причины, длительностью более 6 недель, развивающийся у детей в возрасте до 16 лет, при исключении другой патологии суставов. ЮИА у детей может быть представлен различными вариантами (табл. 6, рис. 6).

Таблица 6. Классификация ювенильного идиопатического артрита по ILAR [13].

Подтип	Диагностические критерии
Системный	<p>Артрит одного или более суставов, которому предшествует или который сопровождается подтвержденной перемежающейся лихорадкой продолжительностью не менее 3 дней в течение минимум 2 недель в сочетании с одним или более из нижеперечисленных признаков:</p> <ul style="list-style-type: none">• Кратковременная (летучая) эритематозная сыпь• Генерализованная лимфаденопатия• Гепато- и/или спленомегалия• Серозит (перикардит, и/или плеврит, и/или перитонит) <p><i>Исключение: a), b), c), d)</i></p>

Подтип	Диагностические критерии
Олигоартрит	<p>Артрит, поражающий ≤ 4 суставов в течение первых 6 месяцев заболевания. Выделяют два субтипа:</p> <p>Персистирующий: поражает 4 или менее суставов в течение всей болезни.</p> <p>Распространяющийся: поражает более 4 суставов после первых 6 месяцев заболевания.</p> <p><i>Исключение: a), b), c), d), e)</i></p>
РФ (-) полиартрит	<p>Артрит, поражающий ≥ 5 суставов в течение первых 6 месяцев заболевания.</p> <p>РФ-отрицательный (определяется дважды в течение 3 месяцев).</p> <p><i>Исключение: a), b), c), d), e)</i></p>
РФ (+) полиартрит	<p>Артрит, поражающий ≥ 5 суставов в течение первых 6 месяцев заболевания.</p> <p>Два или более положительных теста на наличие РФ в течение 3 месяцев заболевания.</p> <p><i>Исключение: a), b), c), e)</i></p>
Энтезит ассоциированный артрит	<p>Артрит и энтезит, или артрит или энтезит с по меньшей мере 2 из следующими симптомами:</p> <ul style="list-style-type: none"> • Персистенция или наличие в анамнезе болезненности в илеосакральных сочленениях и/или боль в пояснично-крестцовой области в покое, уменьшающаяся при движении, утренняя скованность. • Наличие антигена HLA-B27. • Начало артрита у лиц мужского пола в возрасте старше 6 лет <p>Острый (симптоматический) передний увеит.</p> <ul style="list-style-type: none"> • История анкилозирующего спондилоартрита, энтезит-ассоциированного артрита, сакроилеита с воспалительными заболеваниями кишечника, синдрома Рейтера или острого переднего увеита у родственника первой степени родства. <p><i>Исключение: a), b), e)</i></p>

Подтип	Диагностические критерии
Псориатический артрит	Артрит и псориаз, или артрит, и как минимум 2 из следующих симптомов: <ul style="list-style-type: none"> • Дактилит. • Синдром «наперстка» или онихолизис. • Псориаз у родственника первой степени родства. <i>Исключение: b), c), d), e)</i>
Недифференцированный артрит	Артриты неизвестной причины у детей, не отвечающие полным критериям какого-либо подтипа или отвечающие критериям более чем одного из представленных подтипов.

Список возможных исключений для каждой категории:

- a) Псориаз или указания на псориаз в анамнезе у пациента или родственника первой степени родства;
- b) Артрит у лиц мужского пола HLA-B27-позитивных с началом в возрасте старше шести лет;
- c) Анкилозирующий спондилоартрит, энтезит-ассоциированный артрит, сакроилеит при воспалительном заболевании кишечника, синдром Рейтера или острый передний увеит или наличие одного из этих заболеваний у родственника первой степени родства;
- d) Выявление ревматоидного фактора IgM по меньшей мере два раза с интервалом не менее 3 месяцев;
- e) Наличие системного ЮИА у пациента.

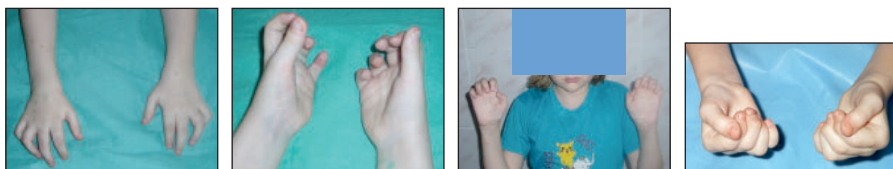


Рисунок 6. Деформации и контрактуры межфаланговых и пястно-фаланговых суставов кистей и лучезапястных суставов у больных ЮИА.
Фото из личного архива Е.С. Жолобовой.

При проведении дифференциального диагноза МПС I типа и ЮИА следует учитывать особенности суставного синдрома (табл. 7).

Таблица 7. Какие признаки позволяют дифференцировать МПС I и ЮИА?

МПС I	ЮИА
Постоянная тугоподвижность в течение дня	Утренняя скованность
Без признаков воспаления	Воспаление суставов (+/-)
Напоминает «сухой артрит»	Отек над суставами (+/-)
Без ответа на терапию ГКС или НПВС	Ответ на проводимую терапию ГКС или НПВС (+/-)
Отсутствие эрозий костей	Эрозии костей (+/-)
Без лабораторных маркеров воспаления	Повышение СОЭ, СРБ, лейкоцитов (+/-)

***Дифференциальный диагноз
с ювенильной системной склеродермией***

Ювенильная системная склеродермия (ЮССД) — прогрессирующий системный склероз представляет хроническое системное заболевание из группы системных заболеваний соединительной ткани, развивающееся в возрасте до 16 лет и характеризующееся прогрессирующими фиброзно-склеротическими изменениями кожи, опорно-двигательного аппарата, внутренних органов и вазоспастическими реакциями по типу синдрома Рейно.

Наиболее характерным признаком ЮССД является прогрессирующее фиброзно-склеротическое поражение кожи.

Поражение опорно-двигательного аппарата наблюдается у 50-80% больных ЮССД. Характерны артралгии, прогрессирующее ограничение движений в суставах, формирование контрактур, деформация суставов за счет фиброзно-склеротических изменений периартикулярных тканей, отсутствие выраженной деструкции суставов. Типичным проявлением ЮССД является **склеродактилия** (повышение плотности тканей пальцев и ограничение движений в суставах кисти). Возможно укорочение концевых и средних фаланг пальцев рук вследствие остеолита, формирование кальцинатов (отложения карбоната кальция в виде отдельных узелков) преимущественно в области пальцев рук периартикулярно (синдром Тибьержа-Вейсенбаха) (рис. 7).

Диагноз ЮССД устанавливают на основании классификационных критериев PRES/ACR/ELAR (2004) (табл. 8).

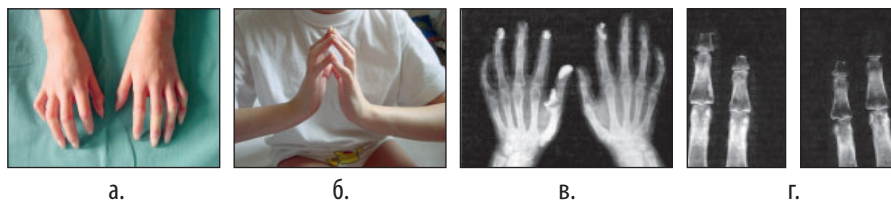


Рисунок 7. Поражение кистей при ЮССД:

- а. склеродактилия, форма кисти в виде «когтистой лапы»; б. контрактуры в суставах кистей;
в. периартикулярный кальциноз; г. остеолиз концевых фаланг пальцев кистей.

Фото из личного архива Н.С. Подчерняевой.

Таблица 8. Предварительные классификационные критерии ювенильной системной склеродермии [14].

Критерий	Описание
Большой критерий	Склероз/индурация кожи проксимальнее метакарпофаланговых и метатарсофаланговых суставов
Малые критерии (необходимо не менее 3 критериев)	
Кожные	Склеродактилия (симметричное утолщение, уплотнение и индурация кожи пальцев)
Периферические сосудистые	Синдром Рейно Изменения капилляров ногтевого ложа по данным капилляроскопии Дигитальные некрозы
Гастроинтестинальные	Дисфагия Гастроэзофагеальный рефлюкс
Кардиальные	Аритмия Сердечная недостаточность
Почечные	Почечный криз Возникшая артериальная гипертензия
Респираторные	Легочный фиброз (диагностированный радиологически) Сниженная диффузионная способность легких Легочная гипертензия
Неврологические	Нейропатия Карпальный туннельный синдром

Критерий	Описание
Скелетно-мышечные	Артрит Миозит
Серологические	Антинуклеарные антитела Специфические для ССД: антицентромерные, АТ к топоизомеразе I (Scl-70), АТ к фибрилларину, АТ к РМ-Scl, АТ к РНК-полимеразе I или III

Для постановки диагноза ЮССД необходимо наличие большого критерия в сочетании с двумя или более малыми критериями.

Чувствительность критериев — 90%, специфичность — 96%.

Для ЮССД характерны «сосудистые» нарушения, фиброзно-склеротическое поражение внутренних органов и изменения лабораторных показателей, что помогает при проведении дифференциального диагноза (табл. 9).

Таблица 9. Какие проявления позволяют дифференцировать МПС и ЮССД?

МПС I типа	ЮССД
Постоянная тугоподвижность в течение дня	Постоянная тугоподвижность в течение дня
Без признаков воспаления суставов	Признаки воспаления суставов (+/-)
Напоминает «сухой артрит»	Может напоминать «сухой артрит»
Отсутствие эрозий костей	Отсутствие эрозий костей
—	Наличие сосудистых нарушений (синдром Рейно и/или цианотичный цвет дистальных отделов кистей и стоп и/или дигитальные некрозы)
—	Склеродактилия
—	Остеолиз
—	Кальциноз
—	Возможно асимметричное поражение конечностей

МПС I типа	ЮССД
Без лабораторных маркеров воспаления	Повышение титров АНФ, РФ, концентрации IgG, выявление специфических АТ
—	Поражение внутренних органов
Без ответа на терапию ГКС или НПВС	Положительный ответ на терапию ГКС

Дифференциальный диагноз с ювенильным дерматомиозитом

Ювенильный дерматомиозит (ЮДМ) — это системное заболевание аутоиммунной этиологии, характеризующееся поражением мелких сосудов кожи, скелетной мускулатуры и внутренних органов с типичными клиническими проявлениями в виде лиловой эритемы в параорбитальной области и над суставами и проксимальной мышечной слабости.

Наиболее характерным проявлением ЮДМ является симметричное поражение проксимальных мышц конечностей, плечевого и тазового поясов, сгибателей шеи и мышц брюшного пресса. Поражение мышц глотки и проксимальных отделов пищевода может приводить к дисфагии (нарушение глотания) и дисфонии (изменение тембра голоса, появление гнусавости).

Патогномоничными кожными проявлениями ЮДМ являются **папулы Готтрона** — эритематозно-лиловые высыпания в виде выпуклых папул или бляшек с поверхностным гиперкератозом и шелушением на коже разгибательных поверхностей пястно-фаланговых и межфаланговых суставов кистей, и **признак Готтрона** — эритематозные или лиловые пятна или бляшки на коже разгибательной поверхности локтевых и коленных суставов, реже лодыжек. Характерный признак — **гелиотропная сыпь** (симметричные эритематозные высыпания с лиловым оттенком (оттенок цветка гелиотропа) с признаками воспаления в периорбитальной области, на коже верхних век до бровей и реже нижних век («дерматомиозитные очки») (рис. 8).

Поражение суставов отмечается у 26–75% больных ЮДМ. Характерно наличие артралгий или полиартрита с поражением крупных (коленные, голеностопные, локтевые, лучезапястные) и мелких (проксимальные межфаланговые кистей) суставов конечностей. Артрит чаще всего острый, но может быть и хроническим; возможно пораже-

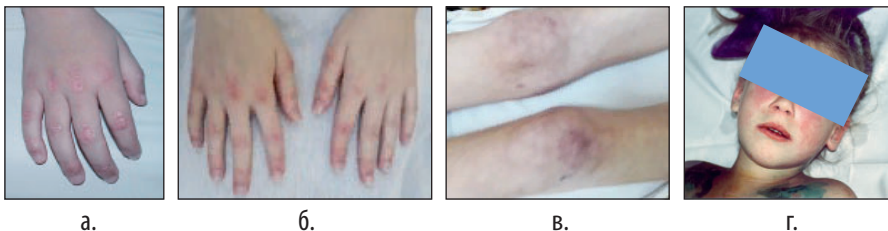


Рисунок 8. Кожные и суставные проявления при ЮДМ:

- а. контрактуры в межфаланговых суставах пальцев кистей; б. синдром Готтрона;
 в. деформация коленных суставов и лиловая эритема на коже над суставами
 (признак Готтрона); г. лиловая эритема на лице.
 Фото из личного архива Н.С. Подчерняевой.

ние одного или нескольких суставов. Часто поражаются и мелкие, и крупные суставы (рис. 8).

Диагноз ЮДМ устанавливают на основании классификационных критериев (табл. 10).

Таблица 10. Критерии A. Bohan и J. B. Peter (1975) для дерматомиозита и полимиозита [15].

1. Симметричная, обычно прогрессирующая слабость мышц конечностей в сочетании с дисфагией и слабостью дыхательной мускулатуры или при их отсутствии.
2. Признаки миозита по данным мышечной биопсии: некроз мышечных волокон I и II типа; фагоцитоз, дегенерация и регенерация мышечных волокон, изменение размеров мышечных волокон, эндомизиальные, перимизиальные, периваскулярные или интерстициальные мононуклеарные клетки.
3. Повышение в сыворотке уровней «мышечных» ферментов: креатинфосфокиназы, альдолазы, лактатдегидрогеназы, трансаминаз (АСТ, АЛТ).
4. ЭМГ-признаки миопатии – миопатическая триада: короткие, низкоамплитудные, полифазные потенциалы двигательных единиц; потенциалы фибрилляции в состоянии мышечного расслабления и высокочастотные повторяющиеся разряды.
5. Характерные для дерматомиозита кожные проявления.

Правило принятия решения:

- *Достоверный дерматомиозит: сыпь + 3 любых критерия.*
- *Вероятный дерматомиозит: сыпь + 2 любых критерия.*
- *Возможный ДМ: сыпь + 1 критерий.*

Экспертами EULAR/ACR (European League Against Rheumatism/American College of Rheumatology) созданы новые классификационные критерии иммуновоспалительных миопатий (ИВМ) в том числе дерматомиозита (чувствительность 93%, специфичность 88%). На первом этапе делается заключение о наличии «определенного», «вероятного» или «возможного» диагноза ИВМ (онлайн-калькулятор для диагностики ИВМ www.imm.ki.se/biostatistics/calculators/iim). На втором этапе уточняют тип ИВМ [16].

Суставной синдром может быть одним из первых или даже первым и единственным проявлением ЮДМ, что при отсутствии признаков миопатии нередко приводит к диагностическим ошибкам. При проведении дифференциального диагноза ЮДМ и МПС I типа следует учитывать наличие признаков, перечисленных в табл. 11.

Таблица 11. Какие проявления позволяют дифференцировать МПС I типа и ЮДМ?

МПС I	ЮДМ
Постоянная тугоподвижность в течение дня	Возможно формирование умеренно-выраженных контрактур
Без признаков воспаления	Воспалительные изменения суставов (+/-)
Напоминает «сухой артрит»	—
Отсутствие эрозий костей	Отсутствие эрозий костей
—	Возможна умеренно выраженная деформация суставов
—	Кальциноз
—	Наличие типичных кожных изменений (папул Готтрона, признака Готтрона, гелиотропной сыпи на лице)
—	Симметричное поражение преимущественно проксимальных скелетных мышц
—	Дисфагия, дисфония
—	Васкулопатия
—	Липоатрофия
Без лабораторных маркеров воспаления	Лабораторные изменения: повышение активности ферментов «мышечного распада» (КФК, АСТ, АЛТ, альдолазы)
Без ответа на терапию ГКС или НПВС	Ответ на терапию ГКС

Алгоритм дифференциальной диагностики МПС I типа и ревматических заболеваний (рис. 9) может быть использован в практической работе педиатрами, детскими ревматологами и врачами других специальностей.

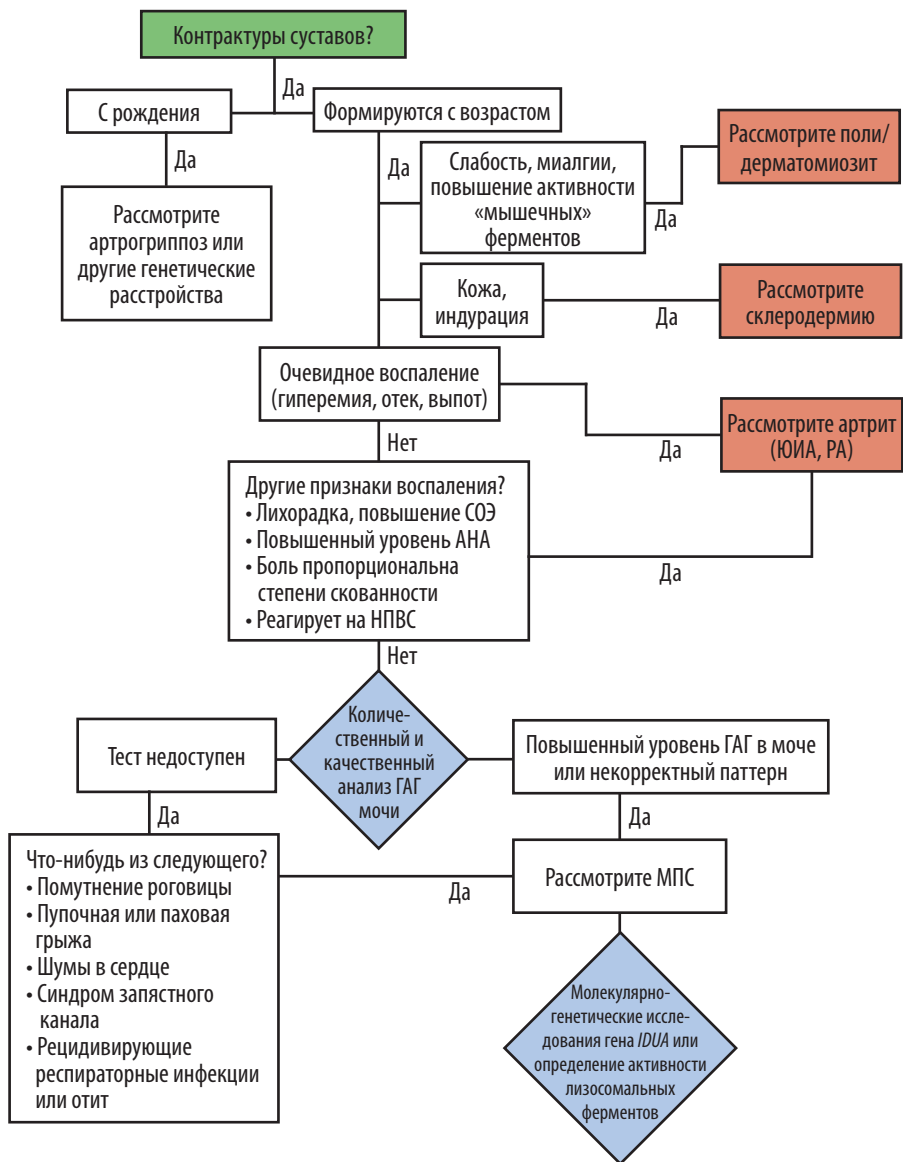


Рисунок 9. Алгоритм дифференциальной диагностики МПС и ревматических заболеваний [17].

МАРШРУТИЗАЦИЯ ПАЦИЕНТОВ

При подозрении на МПС I типа следует направить кровь пациента для исследования. Тест позволяет определить активность фермента альфа-L-идуронидазы в сухом пятне крови. У пациентов с МПС I типа активность фермента существенно снижена.

Отправить биологический материал (в том числе методом сухой капли крови) пациента с подозрением на мукополисахаридоз I типа (в том числе любой ЛБН) на ферментный, биологический и молекулярно-генетический анализ может врач любого уровня оказания медицинской помощи и любой специальности. При подозрении на МПС I типа следует выполнить несколько действий:

Шаг 1. Зайти на сайт Медико-генетического научного центра имени академика Н.П. Бочкова (или МГНЦ) <https://med-gen.ru/>

Шаг 2. В разделе «СПЕЦИАЛИСТАМ» выбрать пункт «Научные диагностические программы» Научные диагностические программы (med-gen.ru)

Шаг 3. Находясь в разделе «Научные диагностические программы», внимательно ознакомиться с основными правилами и действиями.

Шаг 4. Выбрать необходимую программу (диагностика мукополисахаридозов).

В случае невозможности отправки сухих пятен крови, при подозрении на МПС I типа следует направить пациента на консультацию к генетику.

Перечень Федеральных центров, куда могут быть направлены пациенты с МПС I типа:

- 119571, Москва, Ленинский пр-т, д. 117, Российская детская клиническая больница. Отделение медицинской генетики.
Тел. +7 495 935-11-10
- 125412, Москва, ул. Талдомская, д. 2, Научно-исследовательский клинический институт педиатрии и детской хирургии имени академика Ю.Е. Вельтищева. Педиатрическое отделение врождённых и наследственных заболеваний. Тел.+7 495 483-20-92.
- 119296, Москва, Ломоносовский проспект, 2, стр.1, Национальный медицинский исследовательский центр здоровья детей. Отделение психоневрологии и психосоматической патологии.
Тел. +7 499 134-04-09.

- 119100, Санкт-Петербург, ул. Литовская, д. 2. Санкт-Петербургский государственный педиатрический медицинский университет. Педиатрическое отделение №3.
Тел.+7 812 295-96-22.
- 634050, Томск, Московский тракт, 3, ФГБУ Томский Национальный Исследовательский Медицинский Центр РАН, Медико-генетический центр (Генетическая клиника), отделение наследственных болезней.
Тел. +7 3822 530-537.

ЛЕЧЕНИЕ

Оптимальное лечение МПС I включает как симптоматическую, так и патогенетическую терапию, а также регулярное наблюдение мультидисциплинарной командой с опытом терапии пациентов с МПС, а также проведение реабилитационных мероприятий.

Симптоматическая терапия предусматривает: хирургическое лечение грыжи, проведение тонзилэктомии, ортопедические операции, респираторную поддержку и др.

Патогенетическая терапия включает: ферментозаместительную терапию (ФЗТ) и трансплантацию гемопоэтических стволовых клеток (для тяжелой формы МПС I).

Ферментозаместительная терапия. В соответствии с клиническими рекомендациями проведение ФЗТ рекомендовано **всем пациентам с установленным диагнозом МПС I** с целью замедления прогрессирования заболевания, уменьшения размеров печени и селезенки, улучшения функции сердца, снижения уровня экскретируемых ГАГ [10]. ФЗТ предназначена для восстановления уровня ферментной активности, достаточного для гидролиза накопленных ГАГ и для предотвращения их дальнейшего накопления.

Препаратом для ФЗТ является ларонидаза (код АТХ А16АВ05) — рекомбинантная форма человеческой альфа-L-идуронидазы, производимая с использованием технологии рекомбинантной ДНК в точной культуре китайских хомячков. После введения ларонидаза быстро выводится из системного кровотока и поглощается клетками, поступая в их лизосомы через маннозо-6-фосфатные рецепторы.

В 1 мл раствора содержится 100 ЕД (приблизительно 0,58 мг) ларонидазы. Рекомендованный режим дозирования: еженедельное введение в дозе 100 ЕД/кг в виде в/в инфузии. Начальная скорость введения, составляющая 2 ЕД/кг/ч, при хорошей переносимости может посте-

пенно увеличиваться каждые 15 мин, максимально до 43 ЕД/кг/ч. Весь необходимый объем раствора должен быть введен приблизительно в течение 3–4 ч.

Следует обращать внимание на соблюдение интервалов между инфузиями и недопустимость перерывов в терапии, т.к. нарушение режима лечения сопровождается потенциальным риском ухудшения состояния пациента и прогрессирования симптомов МПС I.

Трансплантация гемопоэтических стволовых клеток (ТГСК) рекомендована пациентам с **МПС 1Н до достижения возраста 2,5 лет** при нормальных или субнормальных показателях развития (**DQ>70**).

ТГСК ведет к уменьшению размеров печени и селезенки, улучшению функций дыхательной и сердечно-сосудистой систем. Проведение ТГСК в раннем возрасте позволяет избежать нарушений когнитивных функций. Выживаемость пациентов после ТГСК составляет 85%.

Одним из наиболее значимых эффектов ТГСК является сохранение интеллектуального развития детей, имеющих тяжелый генотип, ассоциированный с серьезными умственными расстройствами.

Помутнение роговицы уменьшается медленно, при этом не исчезает полностью; сформированные изменения скелета, особенно позвоночного столба, также не купируются в полном объеме.

Наблюдение за пациентами с МПС I типа

В соответствии с Клиническими рекомендациями [10] пациенты с МПС I типа подлежат наблюдению и регулярному обследованию:

- Консультация педиатра и узких профильных специалистов (кардиолог, невролог, офтальмолог, оториноларинголог и пр.) — 1 раз в 6 мес.;
- Кардиолог: ЭКГ, ЭХО-КГ — 1 раз в 6 мес.;
- Офтальмолог: острота зрения, осмотр глазного дна, исследование роговицы — 1 раз в 6 мес.;
- Невролог: когнитивное тестирование DQ/IQ и ЭМГ, а также исследование сна 1 раз в 12 мес., ЭЭГ — 1 раз в 6 мес., МРТ головного мозга — 1 раз в 24 мес.;
- Пульмонолог: ФВД — 1 раз в 6 мес.;
- Сурдолог: аудиометрия — 1 раз в 12 мес.;
- Ортопед: рентгенография скелета — 1 раз в 12 мес.;
- Педиатр: УЗИ органов брюшной полости, биохимический анализ крови и 6-минутный тест ходьбы на выносливость — 1 раз в 6 мес.

ЛИТЕРАТУРА

1. Muenzer J, Wraith JE, Clarke LA, *et al.* Mucopolysaccharidosis I: management and treatment guidelines. *Pediatrics*. 2009;123:19–29.
2. Meikle PJ, Hopwood JJ, Clague AE, *et al.* Prevalence of lysosomal storage disorders. *JAMA*. 1999;281:249–54.
3. Moore D, Connock MJ, Wraith E, *et al.* The prevalence of and survival in Mucopolysaccharidosis I: Hurler, Hurler-Scheie and Scheie syndromes in the UK. *Orphanet J Rare Dis*. 2008;3:24.
4. Murphy AM, Lambert D, Treacy EP, *et al.* Incidence and prevalence of mucopolysaccharidosis type 1 in the Irish republic. *Arch Dis Child*. 2009;94:52–4.
5. Clarke LA. The mucopolysaccharidoses: a success of molecular medicine. *Expert Rev Mol Med*. 2008;10:e1.
6. Neufeld E, Muenzer J. The mucopolysaccharidoses. In: Scriver CR, ed. *The metabolic & molecular bases of inherited disease*. New York: McGraw-Hill 2001.
7. Simmons MA, Bruce IA, Penney S, *et al.* Otorhinolaryngological manifestations of the mucopolysaccharidoses. *Int J Pediatr Otorhinolaryngol*. 2005;69:589–95.
8. Clarke LA. Mucopolysaccharidosis Type I. In: Adam MP, Feldman J, Mirzaa GM, *et al.*, eds. *GeneReviews*®. Seattle (WA): University of Washington, Seattle 1993. <http://www.ncbi.nlm.nih.gov/books/NBK1162/> (accessed 23 November 2023)
9. Congedi S, Orzalesi M, Di Pede C, *et al.* Pain in Mucopolysaccharidoses: Analysis of the Problem and Possible Treatments. *Int J Mol Sci*. 2018;19:3063.
10. Ассоциация медицинских генетиков, Союз педиатров России. Мукополисахаридоз тип I. Клинические рекомендации. 2019.
11. Beck M, Arn P, Giugliani R, *et al.* The natural history of MPS I: global perspectives from the MPS I Registry. *Genet Med Off J Am Coll Med Genet*. 2014;16:759–65.
12. Ассоциация медицинских генетиков. Методические рекомендации по ранней диагностике мукополисахаридозов. 2019.
13. Petty RE, Southwood TR, Manners P, *et al.* International League of Associations for Rheumatology classification of juvenile idiopathic arthritis: second revision, Edmonton, 2001. *J Rheumatol*. 2004;31:390–2.
14. Zulian F, Woo P, Athreya BH, *et al.* The Pediatric Rheumatology European Society/American College of Rheumatology/European League against Rheumatism provisional classification criteria for juvenile systemic sclerosis. *Arthritis Rheum*. 2007;57:203–12.
15. Bohan A, Peter JB. Polymyositis and dermatomyositis (second of two parts). *N Engl J Med*. 1975;292:403–7.
16. Lundberg IE, Tjärnlund A, Bottai M, *et al.* 2017 European League Against Rheumatism/American College of Rheumatology Classification Criteria for Adult and Juvenile Idiopathic Inflammatory Myopathies and Their Major Subgroups. *Arthritis Rheumatol*. 2017;69:2271–82.
17. Cimaz R, Coppa GV, Koné-Paut I, *et al.* Joint contractures in the absence of inflammation may indicate mucopolysaccharidosis. *Pediatr Rheumatol Online J*. 2009;7:18.

